Hasi fájdalom differenciáldiagnosztikája

Dr. Schneider Erzsébet
Sürgősségi Betegellátó Osztály

Hasi fájdalom

- „Kérem segítsen rajtam, nagyon fáj a gyomrom….”

Hasi fájdalom okai

- 1. Abdominalis
- - nem specifikus 34%
- - appendicitis 28%
- - epekólika 10%
- - ileus 4%
- - nőgyógyászati 4%
- - pancreatitis 3%
- - vesekólika 3%
- - perforatio 3%
- - daganat 2%
- - diverticulosis 2%
- - egyéb 6%

2. Extraabdominális

Diagnosztika lehetőségei

- 1. anamnaesis
- 2. fizikális vizsgálat
- 3. RR, EKG, pulzoximetria, vércukor
- 4. labordiagnosztika
- 5. radiológiai vizsgálatok
- - RTG
- - UH
- - CT
- - MRI
- - angiographia
- - izotóp
- - endoscopia

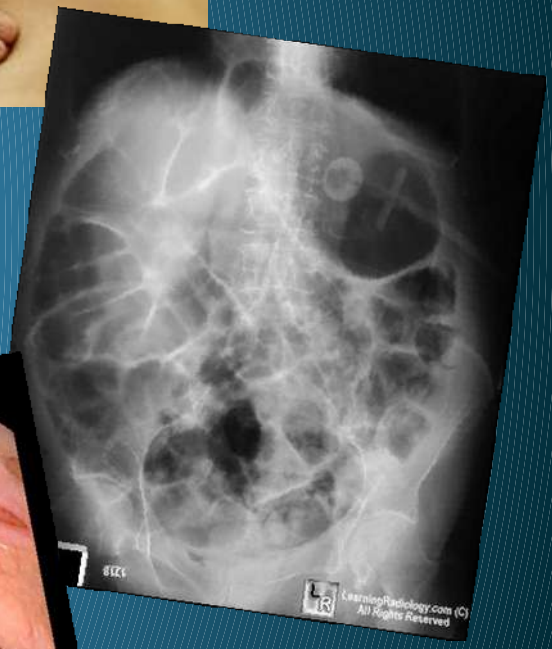

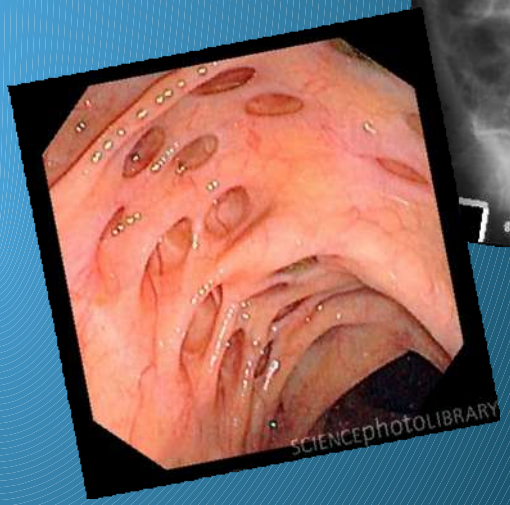

Anamnaesis

- Fontos!!!

- - pontosan hol fáj
- - hova sugárzik
- - mikor kezdődött, diétahiba
- - milyen jellegű
- - láz, hányás, hasmenés
- - széklet, bélmozgások
- - menstruációs ciklus
- - vizelési panaszok
- - sérv
- - társbetegségek

Fizikális vizsgálat

- Fontos!!!!

- - tetőtől talpig
- -rectalis vizsgálat!!!!
- -bélhangok, loccsanás
- - ascites kopogtatása
- - nasogastrikus szonda
- - hólyagtompulat kopogtatása

Egyszerűbb ágymelletti vizsgálatok

- - RR
- - EKG
- - vércukor
- - láz /rectalis is!/
- - vérgáz
- - vizelet gyorsteszt

Labor diagnosztika

- - vérkép
- - májfunctio
- - vesefunctio
- - vizelet
- - drogteszt
- - serum HCG
- - laktát
- - CRP, prokalcitonin
- - calcium
- - Troponin T

Akut has

- 1. pár órás heves, szinte elviselhetetlen fájdalom
- 2. hasi érzékenység
- 3. „gyulladásos” tünetegyüttes

- Teendő: triage
- Tudatállapot, keringés, légzés, bőrszín, anyagcsere

Fájdalom

- 1. Predilekciós helyek
- - appendicitis – McBurney pont, Blumberg, Rowsing, psoas
- - vesekő – vesetáj
- - diverticulitis – bal alhas
- - epeút – jobb hypochondrium
- - gyomor, duodenum – epigastrium
- 2.Extraabdominális kisugárzások
- - lépruptura – bal vállba
- - pancreatitis – mellkasba
- 3. Egyéb betegségek hasi kiterjedései
- - pneumonia
- -myocardialis infarctus
- - pulmonalis embolia

Fals tünetek

- Idős beteg
- Tudatzavar
- Társbetegségek
- Megelőző gyógykezelés
- Hiányos anamnaesis
- Diagnosztika korlátai…

Appendicitis

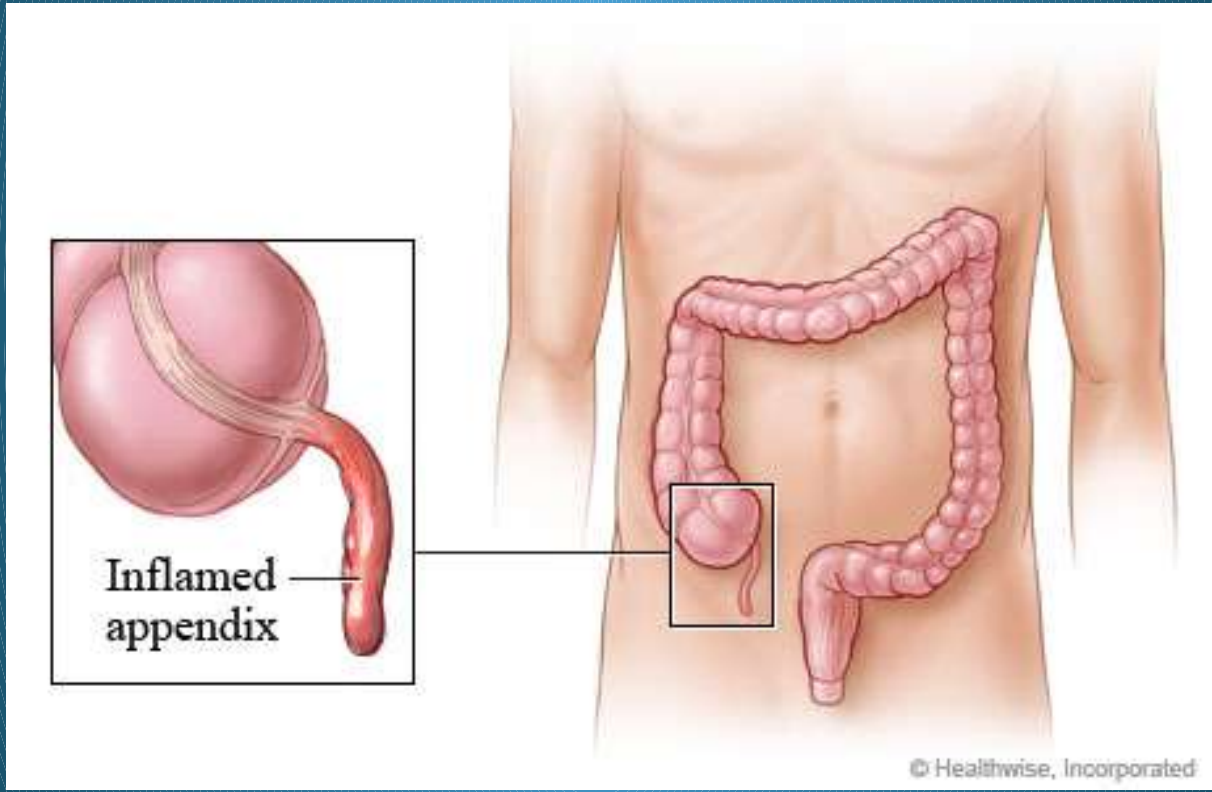

Appendicitis

- 1. Tünetek
- 2. Fizikális jelek
- /McBurney, Blumberg, Rowsing, psoas/
- 3. Labor
- Emelkedett FVS, CRP
- 4. Radiológia
- UH- megvastagodott falú appendix, lehet körülötte folyadék

- Teendő:
- Infúzió, görcsoldó, lázcsillapító, vércsoport meghatározás

- SEBÉSZET!!!!!

Epekólika

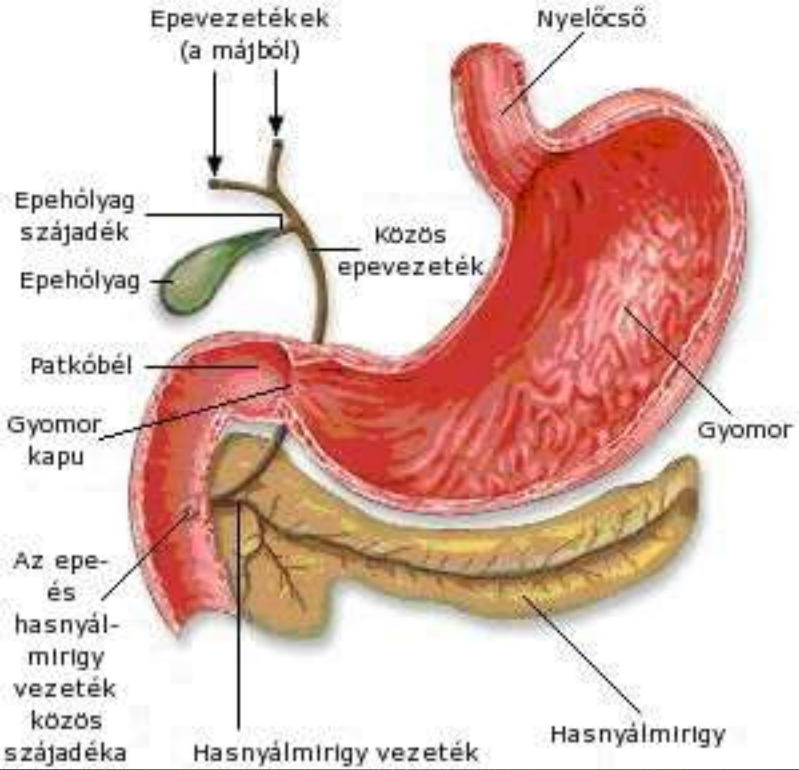
Epevezetékek
(a májból)
Nyelőcső
Epehólyag
szájadék
Közös
epevezeték
Epehólyag
Patkóbél
Gyomor
kapu
Gyomor
Az epe-
és
hasnyál-
mirigy
vezeték
közös
szájadéka
Hasnyálmirigy vezeték
Hasnyálmirigy

Epekólika

- Tünetek - fájdalom a jobb bordaív alatt, láz, hányás, icterus
- Icterus típusai – prehepatikus
- - hepatikus
- - posthepatikus
- Fizikális jelek - icterus, tapintható rezisztencia, bélhangok
- Labor - FVS, CRP emelkedett
- májfunctiók, bilirubin emelkedett lehet
- Radiológia - hasi UH – epekő, felrostozódott falú epehólyag
- - natív has RTG – nívók lehetnek

- Teendő - infúzió, görcsoldó, lázcsillapító, jegelés
- → 48 órán belül: SEBÉSZET
- → magas májfunctiók: ERCP

Ileus

- 1. Mechanikus
- - simplex – veleszületett v. szerzett
- bélfal – atresia, Crohn, cc.
- bélfalon kívül – adhesio, daganat
- lumen elzáródás – epekő, sciballa
- 2. Funkcionális – paralyticus
- sepsis, metabolikus, mérgezés
- porfíria
- 3. Vascularis
- - a. mesenterica embolus v. thrombus
- - v. mesenterica thrombus
- - nem occlusiv mesenterialis ischaemia
- /hypoperfusio/

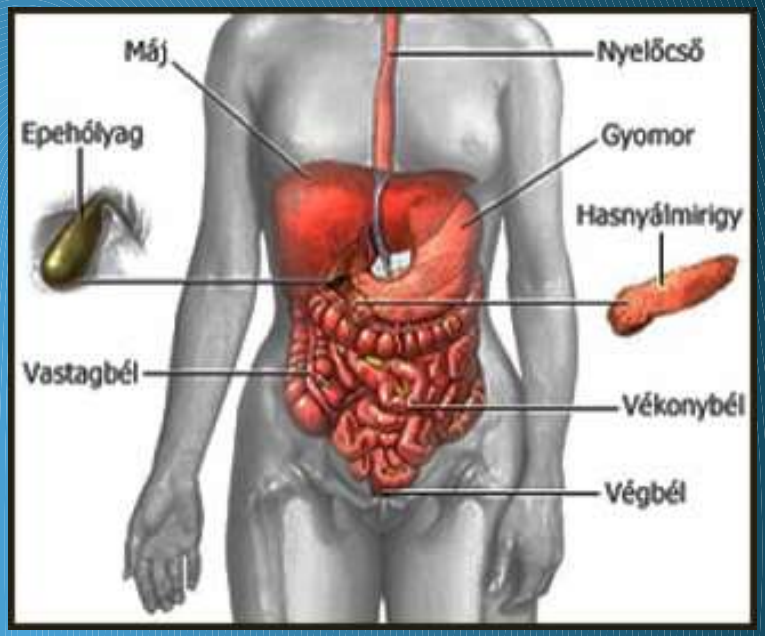

Ileus

- Tünetek – fájdalom, hányás, széklet változása
- Fizikális jelek - fájdalom helye, bélhangok minősége, loccsanás, rectalis vizsgálat, májtompulat megléte, nasogastrikus szonda tartalma
- Vizsgálatok - fontos EKG, RR, láz, Astrup, vércsoport
- Labor - vérkép, májfunctio, vesefunctio, prothrombin, laktát, CRP, prokalcitonin, vércsoport, CK, amylase, Ca
- Radiológia – natív has RTG, hasi UH, hasi CT

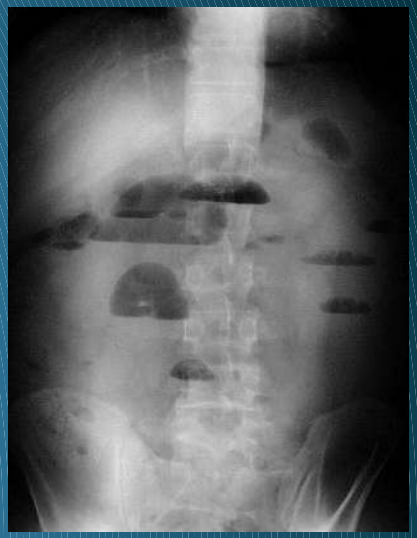

- Teendő: infúzió, keringés támogatása, nasogastrikus szonda, vércsoport
- sciballák eltávolítása →
- Mechanikus ileus → SEBÉSZET
- Paralyticus ileus → Alapbetegség kezelése

Nőgyógyászati ok

Okok:

- 1. petefészek – gyulladás, cysta, tumor
- 2. tuba – gyulladás, kocsánycsavarodás
- 3. méh – gyulladás, tumor
- 4. graviditas, szülés
- 5. extrauterin graviditas
- 6. endometriosis

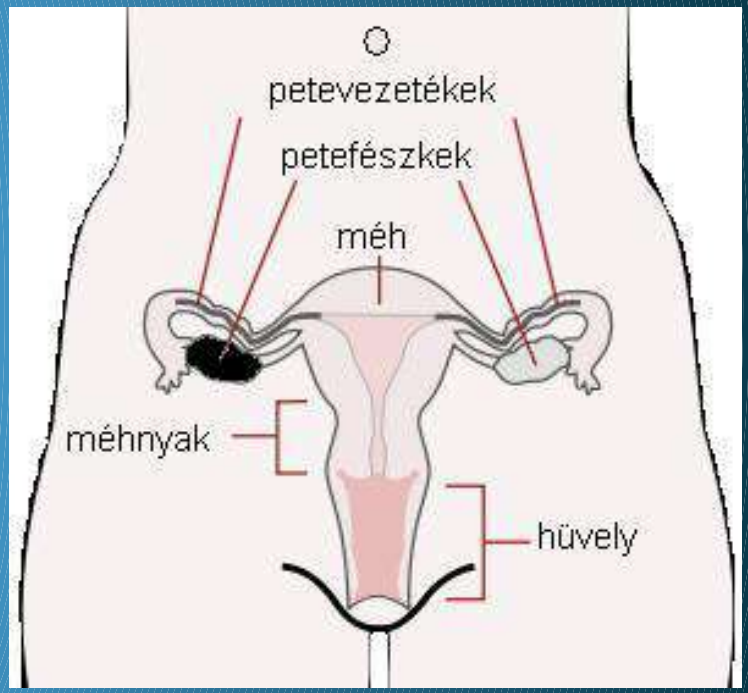

Nőgyógyászati etiológia

- Tünetek - fájdalom helye, láz, hányás, menstruációs ciklus, vizelési panaszok
- Fizikális jelek - fájdalom helye
- Labor - vérkép, serum HCG, CRP, prokalcitonin, prothrombin, vércsoport, vizelet
- Radiológia - hasi és kismedence UH, vaginalis UH

- Teendő - extrauterin graviditas gyanúja vagy akut has esetén azonnal vénabiztosítás, keringés stabilizálása, vércsoportmegha
-
- → NŐGYÓGYÁSZAT

Pancreatitis

- Etiológia – epe
- - alkohol
- - egyéb /trigl, chol/

- Exocrin és endokrin functiók felborulása

- Enyhe izgalomtól a necrotizáló pancreatitisig

- Súlyos esetben sepsis, uraemia, ARDS

Pancreatitis

- Tünetek - fájdalom helye, láz, hányás, széklet, bélmozgások
- Fizikális jelek - enyhe fájdalomtól az akut hasig, paralyticus ileus nem jót jelent, loccsanás néha kiváltható, szondán pangó gyomortartalom ürül, láz
- Labor - vérkép, CRP, amylase emelkedett, vese és májfunctio ellenőrzése
- Májfunctio emelkedett – choledocholithiasis lehetősége
- Ca alacsony – necrosis lehetősége
- Prokalcitonin magasa – infectálódás lehetősége
- Radiológia - hasi UH – fellazult állományú pancreas, körülötte folyadék lehet, peripancreaticus zsírtér beszűrt, pseudocysta

  natív has RTG – paralyticus ileus esetén nívók lehetnek

  hasi CT – kiszélesedett pancreas, körülötte folyadék, zsírtér beszűrt, pseudocysta

Teendő - infúzió, görcsoldók, keringés stabilizálása, nasogastrikus, sz. sz. jejunalis szonda levezetése, mihamarabbi enterális táplálás elindítása, fájdalomcsillapítás – sz. sz. epidural kanülön keresztül, plasmapheresis, vesepótló kezelés, ARDS kezelése

Húgyutak betegségei

- vesekő
- ureterkő
- pyelonephritis
- cystitis
- vizelet retentio
- prostatitis
- epididymitis

Húgyutak görcseinek differenciáldiagnosztikája

- Tünetek – vese- ill. hólyagtáji fájdalom, láz, dysuria, ischuria paradoxa, vizelet retentio, haematuria
- Fizikális jelek – láz, fájdalom helye, jellege, rectalis digitális vizsgálat, hólyagtompulat
- Labor - gyorsult We, emelkedett CRP, FVS, vizelet kóros eredményei
- Radiológia – natív vesetáji rtg – kőárnyék
- hasi UH – vesekő, ureterkő, pyelontágulat, hólyagretentio,
- prostata hypertophia

- Teendő
- Kő: görcsoldó, fájdalomcsillapító, infúzió → UROLÓGIA
- Pyelonephritis: görcsoldó, fájdalom- és lázcsillapító, infúzió, antibiotikum
- Cystitis: fájdalomcsillapító, antibiotikum → HÁZI
- Prostatitis, epididymitis: → UROLÓGIA
- Vizelet retentio: hólyagkatéter → UROLÓGIA

Üreges szerv perforatiója

- Tünetek - hirtelen, heves hasi fájdalom, hányinger, collapsus, sápadt, verejtékes bőr
- Fizikális jelek - paralyticus ileus, defense /localis v. diffúz/
- loccsanás, májtompulat, hypotonia
- Labor - máj, vesefunctio, vérkép, CRP, prothrombin, vércsoport
- Radiológia – natív has – ha kell, Gastrographinnal
- esetleg hasi UH, CT
- Teendő - keringés stabilizálása, fájdalomcsillapítás

- SEBÉSZET

Diverticulosis

Tünetek: hasi fájdalom – sigma!!!, láz, széklet habitusa, haematochesia

Fizikális jelek : fájdalom helye, jellege, láz, RDV

Labor: CRP, We, FVS emelkedett, Haemdetect pozitiv

Radiológia: natív has, hasi UH, esetleg CT

Teendő: széles skálán mozog
Láz- és fájdalomcsillapítás, szövődmények kiszűrése
Szövődmény: ileus, perforatio

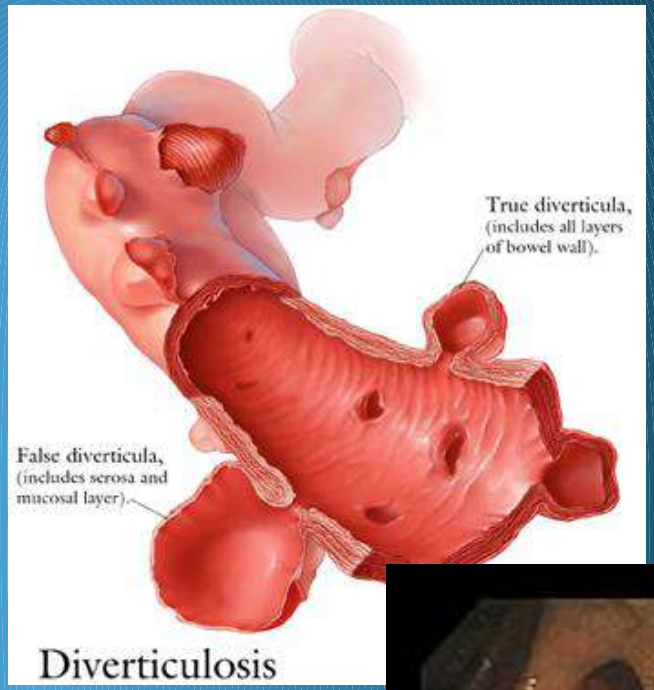

Hasi aorta aneurysma

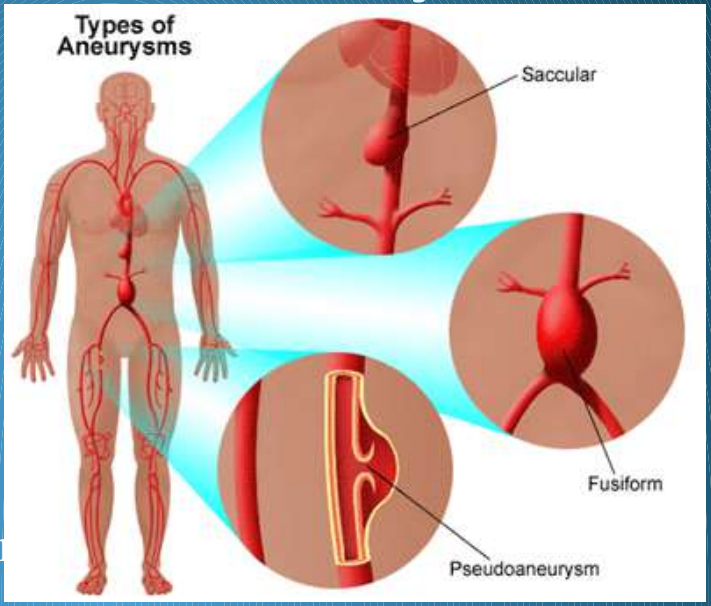

- Leggyakrabban fusiformis, predilekciós helye az aorta infrarenalis szakaszán van
- Növekvő hasi aneurysma a retroperitonealis tér somaticus idegeire kifejtett compressio révén fájdalmat okoz
- Amelyik aneurysma fáj, az növekszik
- 5 cm –nél kisebb – 5 %
- 6 cm – 16%
- 7 cm – 76% -a 1 éven belül megreped!

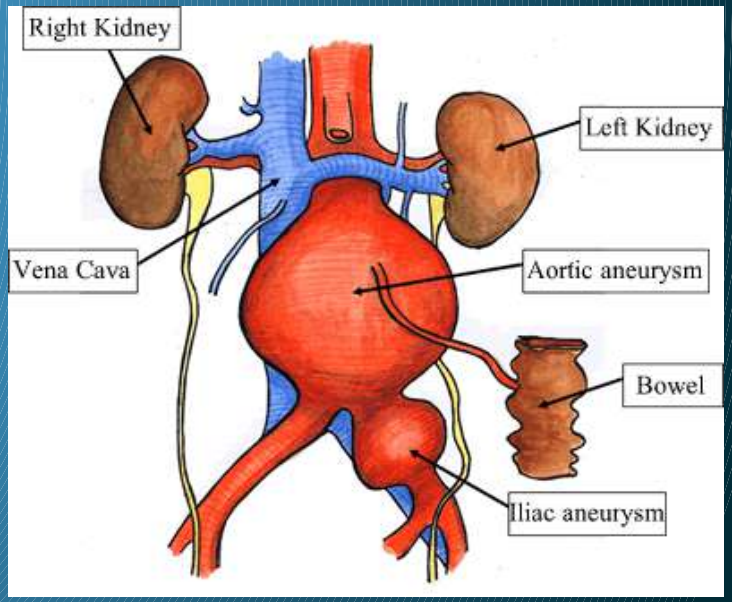

Aneurysma ruptura

- Tünetei: hirtelen kialakult hasi fájdalom, verejtékezés, sápadtság, hypotonia, esetleg shock
- Fizikális jelek - pulzáló rezisztencia – defense elfedheti!, hypotonia, tachycardia
- Labor - vércsoport, prothrombin, vesefunctio, vérkép
- Radiológia – hasi UH, CT
- Teendő - keringés stabilizálása az optimális szintig, azonnali érsebészeti konzultáció, atraumatikus szállítás!!!! Vérrendelés, FFP
- Fontos, hogy a beteg mennyi időt tölt hypotensióban – shockvese!!!!

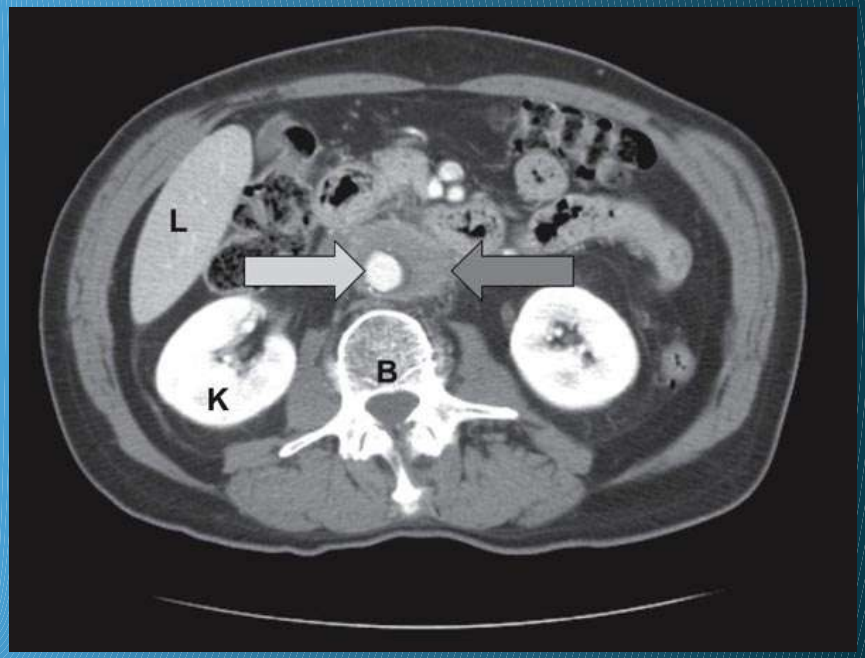

Aorta dissectio

- Az aorta falának belső rétegein repedés, szakadás következik be az ér teljes átlyukadása nélkül. A szakadáson keresztül az érfali rétegek közé betörő vér az érfali rétegeket hosszanti irányban és lap szerint szétválasztja, ezáltal a főverőér rövidebb-hosszabb szakaszán kettős ércsatorna alakul, és mind a kettőben áramlik a vér.

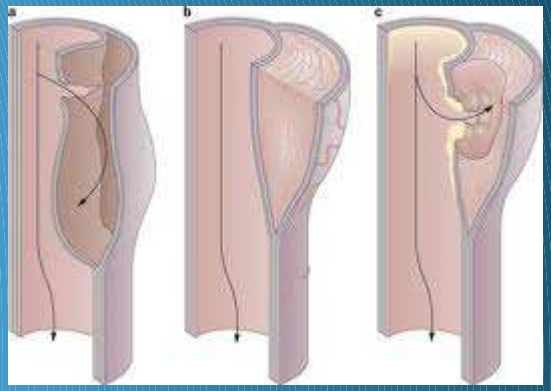

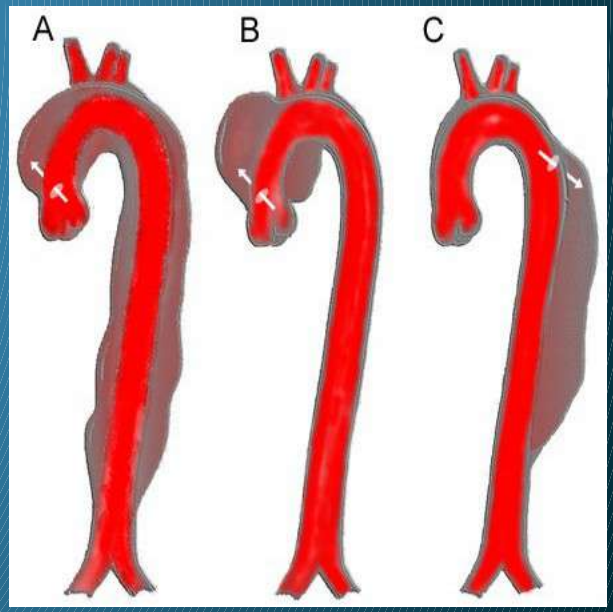

Egyéb…

- Gastroenteritis
- Daganatok
- Gyomorfekély
- Nyombélfekély
- Hasi angina
- Stb…

Köszönöm a figyelmet!